

## Tumores Renales y Adrenales con Invasión Cardíaca: Resultados Quirúrgicos Inmediatos en 14 Pacientes

Rafael Fagionato Locali, Priscila Katsumi Matsuoka, Tiago Cherbo, Edmo Atique Gabriel, Enio Buffolo

Universidade Federal de São Paulo – Departamento de Cirurgia / Disciplina de Cirurgia Cardiovascular, São Paulo, SP - Brasil

### Resumen

**Fundamento:** La resección del trombo tumoral en vena cava inferior (VCI) y atrio derecho (AD) aumenta la sobrevida del paciente con cáncer renal/ suprarrenal.

**Objetivo:** Evaluar la conducta quirúrgica frente al trombo de la VCI y AD en el tratamiento de los tumores renales y suprarrenales.

**Métodos:** De enero de 1997 a junio de 2007, se evaluaron, retrospectivamente, a 14 pacientes tratados quirúrgicamente para retirada de trombo en VCI y/o AD que transcurre de tumor renal o suprarrenal. De estos, el 64,2% eran del sexo masculino; había el 42,8% de casos de tumor de Wilms (TW), el 28,5% de adenocarcinoma suprarrenal (ACS) y el 28,5% de carcinoma de células claras (CC), con edades promedio de 4,5, 60,5 y 2,5 años, respectivamente. Se evaluaron los aspectos epidemiológicos y también los parámetros hospitalarios intra y postoperatorios.

**Resultados:** En todos los casos se encontró trombo tumoral en VCI suprahepática, y en el 62,4% el trombo invadió el AD. Se realizó la trombectomía con el empleo de la circulación extracorpórea asociada a la hipotermia profunda; se verificó paro circulatorio total en el 85,7% de los casos, mientras que se mantuvo moderada en el restante del grupo. Se procedió a la ligadura de la VCI en el 7,1% de los pacientes, y se la reconstruyó por rafia en el 92,9%. Los tiempos de intubación orotraqueal e internación variaron conforme el tipo de tumor. Ocurrieron dos óbitos hospitalarios en el grupo de ACS, provocados por paro cardiorrespiratorio intraoperatorio.

**Conclusión:** Existe mayor número de casos de trombo tumoral en VCI y AD que transcurre de TW. Los casos de ACS evolucionan con más complicaciones en el período postoperatorio, mientras que el pronóstico en el postoperatorio hospitalario de los pacientes con TW resulta mejor. (Arq Bras Cardiol 2009;92(3):172-176)

**Palabras clave:** Vena cava inferior, atrios del corazón, trombosis, neoplasias renales, adenoma adrenocortical.

### Introducción

Se estimó, para el año de 2007, que más de 50 mil individuos presentarían diagnóstico de cáncer del parénquima o de la pelvis renal en los Estados Unidos, y que, por su vez, un cuarto de ellos fallecería<sup>1,2</sup>. Además de ello, la incidencia de esos tumores aumentó cerca del 2% al año en las dos últimas décadas. Ello hace que, en los Estados Unidos<sup>1,2</sup>, ese tipo de cáncer alcance la tercera posición entre las causas de muerte por tumores del tracto urinario y, también, la vigésima entre los tumores totales.

Se sabe que del 4% al 10% de los casos, esos tumores invaden y/o comprimen la vena cava inferior (VCI), y cursan con la formación de trombo en su interior. Dicho trombo se puede extender hasta sus porciones más craneales, y alcanzar las cámaras derechas del corazón en el 1% de los casos<sup>3-5</sup>. Tumores adrenales, a pesar de raros, pueden evolucionar, también, hacia la invasión en VCI y atrio derecho<sup>6</sup>. Sin

embargo, aunque se revela una situación relativamente rara y que denota pronóstico reservado, la intervención quirúrgica para trombectomía asociada a la resección tumoral puede aumentar la sobrevida del paciente en cinco años, entre el 47% y el 68%<sup>7,8</sup>.

La extirpación del tumor de la VCI requiere el empleo de la circulación extracorpórea (CEC), asociada o no al paro circulatorio hipotérmico profundo (PCHP), especialmente cuando la masa tumoral ocupa el interior del atrio derecho<sup>8-11</sup>. Sin embargo, la utilización de la hipotermia profunda, aunque proporciona mayor seguridad en el control hemodinámico del paciente durante el acto operatorio, puede acarrear no sólo sangrados intra y postoperatorios, más acentuados en virtud la coagulopatía, sino también déficits neurológicos y mortalidad perioperatoria alrededor del 10%<sup>12,13</sup>.

En virtud de la escasez de casos, son raros los estudios que evalúan el abordaje quirúrgico y las complicaciones perioperatorias de la trombectomía en vigencia de tumor renal o adrenal. En general las casuísticas de la literatura presentan un número reducido de pacientes<sup>4,14,15</sup>. Por tanto, el objetivo de este estudio es evaluar los aspectos de la conducta quirúrgica frente al trombo de la vena cava inferior y atrio derecho en el tratamiento de los tumores renales y suprarrenales.

**Correspondencia:** Rafael Fagionato Locali •

Rua 3 de maio, 130 / 183, Vila Clementino – 04044-020, São Paulo, SP - Brasil

E-mail: rafael.locali@hotmail.com

Artículo recibido el 23/02/08; revisado recibido el 06/04/08;

aceptado el 29/04/08.

## Métodos

Durante el período de enero de 1997 a junio de 2007, se seleccionaron a 14 pacientes, de ambos sexos, con edad entre nueve meses a 64 años, provenientes de la Asignatura de Urología y la Disciplina de Cirugía Cardiovascular de la Universidad Federal de São Paulo. Esa casuística se compuso de tres subgrupos, los cuales comprendían tipos distintos de tumor, específicamente: tumor de Wilms, carcinoma de células claras y adenocarcinoma de suprarrenal, que acometían, respectivamente, grupos de edad de 4,5, 60,5 y 2,5 años de promedio.

Todos los pacientes evolucionaron con invasión o compresión tumoral de la VCI y/o atrio derecho, con formación de trombo en su interior. Por ello, necesitaron intervención operatoria para trombectomía, durante la citorreducción quirúrgica del tumor.

Se incluyeron a todos los pacientes operados durante el período, independientemente de la presencia de metástasis. La tabla 1 expresa las características demográficas y clínicas de los pacientes incluidos.

El equipo de cirujanos de la Disciplina de Urología, en conjunto con el equipo de la Disciplina de Cirugía Cardiovascular realizó el procedimiento de citorreducción quirúrgica. La técnica operatoria empleada en esta casuística consistió en la realización de laparotomía xifopública amplia, con subsiguiente exploración de la cavidad peritoneal e identificación de las estructuras. Se procedió,

entonces, a la disección de la tumoración renal y/o adrenal, con vistas a la definición de planes de clivaje con las diversas estructuras adyacentes. Ante la invasión de la vena cava inferior y cámaras cardiacas, el cirujano cardiorrástico realizó toracotomía mediana para instalación del circuito de circulación extracorpórea, con canulación de la vena cava superior o atrio derecho y porción ascendente arteria aorta. Enseguida, el paciente se sometió a hipotermia profunda a 18° C con paro circulatorio total, y posterior atriectomía y cavotomía para extirpación completa del trombo tumoral. En secuencia, se suturó la pared tanto del atrio como de la vena cava inferior con hilo de sutura prolene 4.0, asociado a maniobras de retirada del aire del lumen vascular. Se recalentó el paciente, entonces, hasta la temperatura de 37° C y se retiró la circulación extracorpórea. Se suturaron las heridas quirúrgicas por procedimientos específicos. En situaciones en las que el tumor comprometía extensivamente la pared de la vena cava inferior –si tras su resección no fue posible reconstruir primariamente la pared venosa– se implantó un segmento de pericardio bovino. Sin embargo, en situaciones en las que no fue posible realizar esa técnica, se procedió a la ligadura de la vena cava inferior. En estos casos, es el sistema áxico y hemiáxico que realiza el drenaje venoso de la mitad inferior del cuerpo.

Se recolecionaron los datos retrospectivamente y se los presentaron de forma descriptiva, desde registros hospitalarios. Cabe añadir también que se evaluaron factores tales como: características acerca del abordaje para trombectomía, reconstrucción de la vena cava inferior, transfusión de hemocomponentes y complicaciones intra y postoperatorias, así como la necesidad de reoperaciones, el tiempo de internación, intubación orotraqueal y óbitos.

**Tabla 1 – Datos demográficos preoperatorios de los pacientes**

Característica	N (%)	Variación
Masculino	9 (62,4)	
Femenino	6 (37,6)	
Promedio de edad	4,5 años	11 meses – 64años
Tumores		
Wilms	6 (42,8)	
Células claras	4 (28,5)	
Adenocarcinoma suprarrenal	4 (28,5)	
Metástasis local	0 (0)	
Metástasis a distancia	2 (14,2)	
Sitio de metástasis		
Hígado	2 (14,2)	
Pulmón	1 (7,1)	
Riñón	1 (7,1)	
Quimioterapia neo-adyuvante	4 (28,5)	
Tiempo de circulación extracorpórea	83,2 minutos	37 – 165 minutos
Tiempo de paro circulatorio total	24,2 minutos	9 – 34 minutos
Extensión del trombo		
VCI suprahepática	14 (100)	
Atrio derecho	9 (62,4)	

VCI - Vena cava inferior

## Resultados

Solamente los pacientes portadores de adenocarcinoma suprarrenal cursaban con metástasis, anterior al tratamiento quirúrgico. Essas se implantaron en el hígado y riñones de un paciente, mientras que se ubicaba en el hígado y pulmón de otro. En virtud de la indicación clínica, en pacientes portadores de tumor de Wilms se realizó la quimioterapia neoadyuvante.

Se realizó la trombectomía en concomitancia a la escisión tumoral en todos los pacientes. Se observó las siguientes complicaciones intraoperatorias: paro cardiorrespiratorio –que provocó la muerte de dos pacientes, uno, portador de carcinoma de células claras, y otro, portador de adenocarcinoma suprarrenal. En diez individuos se necesitó transfusión de hemocomponentes en el intraoperatorio, mientras que los pacientes con tumor de Wilms recibieron esa intervención en el 83,3% de los casos. El 75% de los casos de pacientes con carcinoma de células claras y el 50% de los pacientes con adenocarcinoma suprarrenal también se sometieron a dicha intervención.

Todos los pacientes se sometieron a la cirugía con el empleo de la circulación extracorpórea. Se utilizó la hipotermia profunda asociada al paro circulatorio total en el 85,7% de los casos, mientras que la hipotermia moderada ocurrió en el 14,3%.

## Artículo Original

La tabla 1 presenta los tiempos de circulación extracorpórea y anoxia. Se realizó la ligadura de la vena cava inferior en el 7,1% de los casos, mientras que la reconstrucción primaria, por medio de rafia, ocurrió en el 92,9% de los pacientes. En ningún caso se reconstruyó la vena cava inferior con *patch* de pericardio.

El porcentaje de transfusión de hemocomponentes en el postoperatorio alcanzó el 33,3% en todos los subgrupos. Por otra parte, la cantidad de componentes transfundidos, evaluados por subgrupo, resultó numéricamente mayor en los pacientes con adenocarcinoma suprarrenal (21 bolsas), seguidos por el grupo con carcinoma de células claras (seis bolsas) y el grupo con tumor de Wilms (tres bolsas); sin embargo, no se realizó ningún cálculo estadístico en este sentido.

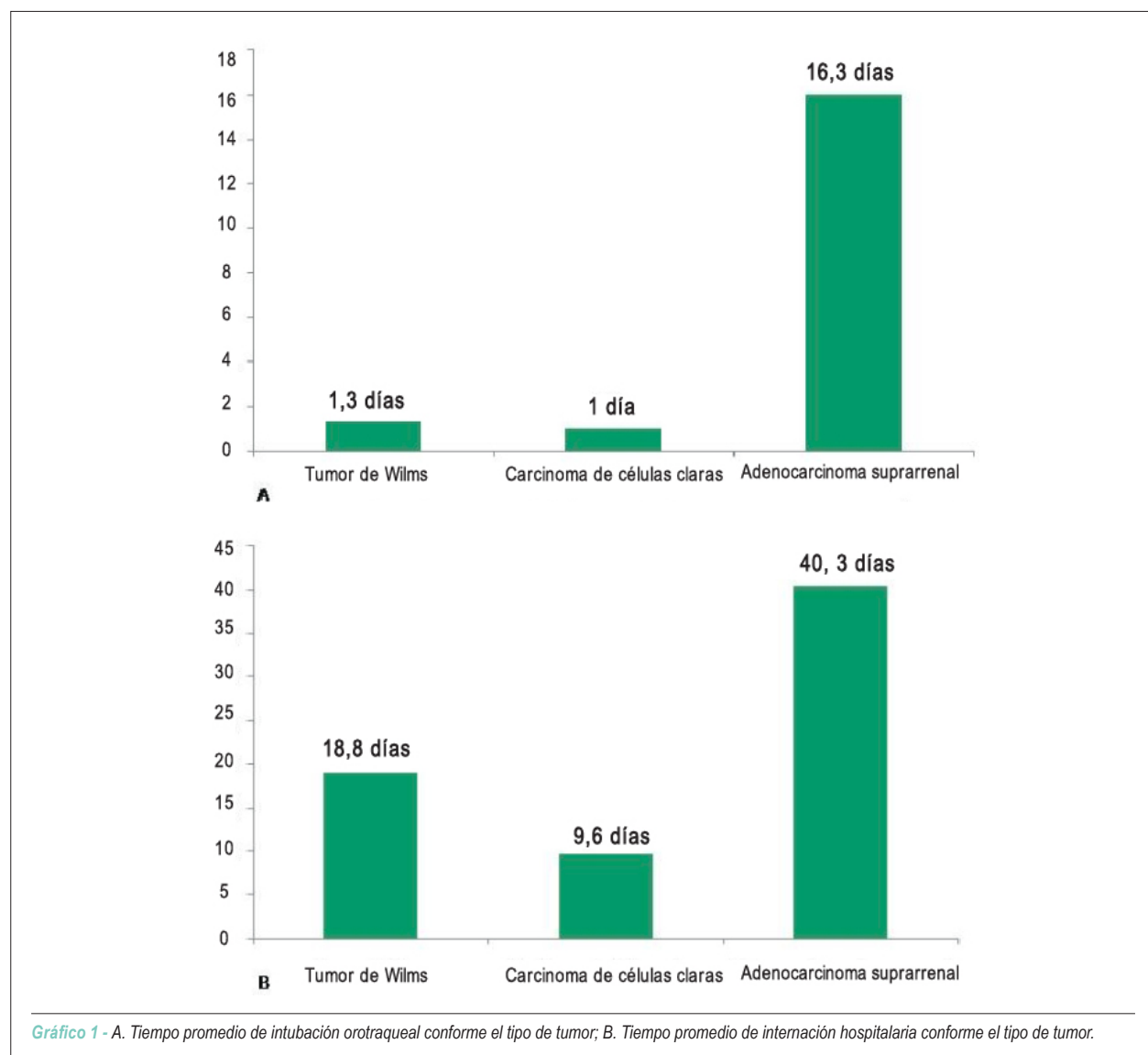
El tiempo de intubación orotraqueal, así como el tiempo de internación varían conforme el subgrupo evaluado (gráfico 1). Hubo un caso de reoperación para drenaje de taponamiento cardiaco.

Las complicaciones postoperatorias, no fatales, estuvieron presentes en todos los pacientes portadores de adenocarcinoma suprarrenal. Los individuos con carcinoma de células claras y tumor de Wilms, por su vez, no presentaron complicaciones postoperatorias.

Entre las complicaciones observadas, un paciente presentó insuficiencia renal aguda, choque séptico, mediastinitis, dehiscencia de sutura y absceso de cicatriz quirúrgica; otro, insuficiencia renal aguda y taponamiento cardiaco; y aún otro, paro cardiorrespiratorio revertido en unidad de terapia intensiva. No hubo óbitos en el postoperatorio inmediato.

### Discusión

El trombo tumoral en el interior de la vena cava inferior y/o atrio derecho es una ocurrencia relativamente rara, cuando proveniente de los tumores renales y suprarrenales.



El tratamiento quimioterápico o radioterápico no muestra efectividad en estas situaciones. La resección quirúrgica es el tratamiento elegido para estos pacientes, lo que garantiza una mejor sobrevida<sup>7,16</sup>.

De hecho, el tratamiento de esos tumores resulta un procedimiento rutinario de la cirugía urológica. Sin embargo, esas enfermedades se destacan en la cirugía cardiovascular, en razón de las complicaciones con trombo intracava y/o intracardiaco. De ese modo, es imperioso que el cirujano cardiovascular tenga pleno conocimiento de las conductas y posibles complicaciones inherentes al tratamiento de esa enfermedad, para que pueda ofrecer un tratamiento conciente y completo al paciente.

A pesar de ello, los estudios que se desarrollan en esa esfera comprenden, en su mayoría, relatos o series de casos con casuística de dimensión desprovista de consistencia efectiva<sup>4,14,15</sup>. Son pocos los estudios que comportan un muestreo considerable, capaces de generar inferencias más confiables, especialmente en virtud de la rareza de esa complicación<sup>10,16,17</sup>. Ante ese contexto, aunque resultan estudios con menor poder de evidencia, las casuísticas se revelan fundamentales, especialmente porque propician la comparación de técnicas y resultados entre los servicios médicos y, en última instancia, la mejora de la prestación de servicio<sup>18</sup>.

La prevalencia del género de los pacientes seleccionados en este estudio resulta semejante a los datos presentes en la literatura, independientemente del tipo histológico del tumor<sup>10,17</sup>. Sin embargo, el tipo histológico más prevalente en este estudio fue el tumor de Wilms (42,8%), diferentemente de otros estudios, que apuntan el carcinoma de células claras como el más prevalente<sup>10,17</sup>. Ello se explica una vez que el servicio de urología y oncología pediátrica es referencia para tratamiento de esos tumores, y absorbe, de esa forma, un mayor número de pacientes.

Las metástasis verificadas en esa serie estaban ubicadas en el pulmón, hígado y riñón, y decorrieron solamente del adenocarcinoma suprarrenal. Haferkamp et al. presentaron, en 2007, datos semejantes, con relación a metástasis de pulmón e hígado, seguidas por infiltración en linfonodos extra-regionales, hueso y cerebro. Dicha investigación difiere sólo con relación a la mayor prevalencia verificada en su estudio<sup>10</sup>. Respecto a la terapia neoadyuvante, sólo los pacientes con tumor de Wilms realizaron quimioterapia: esa terapéutica se muestra imperativa para estos enfermos, ya que posibilita importante citorreducción del tumor y del trombo venoso, lo que vuelve menos desafiador el acto quirúrgico<sup>10</sup>.

En esta serie, el procedimiento de acceso operatorio elegido por el cirujano cardiovascular fue la toracotomía mediana –seguida de la pericardiotomía– para alcanzar el corazón e instalar el circuito de circulación extracorpórea. Sin embargo, Wotkowicz et al.<sup>16</sup>, en 2006, realizaron un estudio que comparó la toracotomía a la operación de acceso mínimo, es decir, toracotomía paraesternal entre la tercera y la quinta costillas –con incisión en la arteria subclavia como medio de acceso para la CEC<sup>16</sup>. Observaron que la técnica de acceso mínimo, asociada a la hipotermia profunda, redujo no sólo el tiempo operatorio, como también el tiempo de ventilación

mecánica. Además de ello, dicha técnica redujo incluso la necesidad de transfusión de hemocomponentes, así como el tiempo de estada hospitalaria. No obstante, los indicadores de mortalidad no difirieron entre los grupos<sup>16</sup>.

Se empleó la CEC en todos los pacientes operados, la cual, en la mayor parte de los casos, estuvo asociada a la PCHP. A pesar del riesgo aumentado de sangrados por coagulopatías y del riesgo neurológico decurrente del recalentamiento<sup>12,16</sup>, Chiappini et al.<sup>7</sup>, en 2002 –así como Wotkowicz et al.<sup>16</sup> en 2006<sup>7,16</sup>–, observaron una mejora de la seguridad y eficacia del procedimiento con el empleo de esta técnica. Además de ello, Ngaage et al.<sup>19</sup>, en 2001, utilizaron la perfusión cerebral retrógrada, que minimiza los posibles daños cerebrales. Sin embargo, ningún paciente se utilizó de esta técnica<sup>19</sup>. Los períodos de tiempo de CEC y anoxia se mostraron satisfactorios, cuando comparados a los datos de otros estudios<sup>16</sup>.

El trombo tumoral alcanzó la región suprahepática en todos los pacientes, y, en el 62,4% de los casos, también el atrio derecho. Esos datos resultan diferentes del estudio de Klatter et al.<sup>17</sup> de 2007, que apunta mayor prevalencia de extensión tumoral en las venas renales –seguida, en orden decreciente, por la porción infrahepática de la vena cava inferior, la porción suprahepática e intracardiaca<sup>17</sup>. Se puede explicar este dato en virtud de que esta serie posee intervención combinada de la cirugía cardiovascular en todos los casos. Se sabe que los cirujanos torácicos abordan solamente los casos en que el trombo alcanza la porción más alta de la vena cava inferior y atrio derecho; estos casos, sin embargo, forman la minoría.

Además de ello, Klatter et al.<sup>17</sup> muestran que no existe correlación entre el nivel anatómico del trombo y las características histológicas del tumor, aunque los carcinomas de células claras presentan niveles menores. Este último dato se reveló diferente del que se observa en presente estudio, una vez que todos los tumores, independientemente del tipo histológico, alcanzaron, por lo menos, la porción suprahepática de la VCI.

A pesar de controvertida la relación entre la extensión del trombo y la sobrevida de los pacientes en el postoperatorio<sup>10,11,20</sup>, Klatter et al.<sup>17</sup> señalaron, a partir de casuística considerable, que la duración de la cirugía, el sangrado intraoperatorio, la morbilidad y mortalidad perioperatoria fueron proporcionales a la extensión del trombo tumoral<sup>17</sup>. Asociamos a esos datos la explicación acerca de las complicaciones intra y postoperatorias de este estudio. Una vez que el trombo, como ya describimos, alcanzaba las porciones más craneales de la VCI, se exponía el paciente a un riesgo operatorio mayor, en razón de la magnitud de la enfermedad.

Las complicaciones descritas en este muestreo resultan similares a las encontradas en la literatura<sup>16</sup>. El tiempo más prolongado de internación e intubación orotraqueal observado entre los pacientes con adenocarcinoma suprarrenal, así como la necesidad de transfusión de hemocomponentes reflejan el estado más crítico de esos enfermos. En esta serie, hubo el 14,2% de mortalidad perioperatoria, valor poco menor que el verificado en el estudio de Sweeney et al.<sup>21</sup>, de 2003, para pacientes

sometidos a trombectomía de magnitud similar<sup>21</sup>.

De esa forma, se puede sacar algunas conclusiones: primero, en los pacientes que compusieron este estudio, el trombo tumoral en VCI y atrio derecho estuvo más asociado al tumor de Wilms y a pacientes más jóvenes; segundo, los casos de adenocarcinoma suprarrenal evolucionaron con más complicaciones postoperatorias; por último, el postoperatorio hospitalario de los pacientes con tumor de Wilms resulta mejor.

Ante ello, se nota que, a pesar de todo arsenal terapéutico que se desarrolló para el manejo de los pacientes portadores de enfermedad tumoral maligna, la intervención quirúrgica se muestra la mejor elección para tratamiento<sup>7,17</sup> de los casos de tumores genitourinarios con invasión de vena cava inferior. En este proceso, el cardiólogo y el cirujano cardiovascular son vitales. Sin embargo, ellos deben mantener una relación armoniosa y

fundamentada con el restante del equipo multiprofesional, con el objetivo único de proporcionar la cura y, especialmente, calidad de vida al paciente.

### Potencial Conflicto de Intereses

Declaro no haber conflicto de intereses pertinentes.

### Fuentes de Financiación

El presente estudio no tuvo fuentes de financiación externas.

### Vinculación Académica

No hay vinculación de este estudio a programas de postgrado.

## Referencias

1. Garcia JA, Rini BI. Recent progress in the management of advanced renal cell carcinoma. *CA Cancer J Clin.* 2007; 57 (2): 112-25.
2. Jemal A, Siegel R, Ward E, Murray T, Xu J, Thun MJ. Cancer statistics, 2007. *CA Cancer J Clin.* 2007; 57 (1): 43-66.
3. Mazzola A, Gregorini R, Villani C, Colantonio LB, Giancola R, Gravina GL, et al. Cavoatrial tumor thrombectomy with systemic circulatory arrest and antegrade cerebral perfusion. *Ann Thorac Surg.* 2007; 83 (4): 1564-5.
4. Jiang H, Zhang ZG, Chen ZD, Shi SF, Cai SL, Wang S. Renal cell carcinoma with vena caval tumor thrombus extending into the right atrium. *Chin Med J (Engl).* 2006; 119 (22): 1934-6.
5. Kaplan S, Ekici S, Doğan R, Demircin M, Ozen H, Paşaoğlu I. Surgical management of renal cell carcinoma with inferior vena cava tumor thrombus. *Am J Surg.* 2002; 183 (3): 292-9.
6. Kim KH, Park JC, Lim SY, Sohn IS, Yun KH, Cho SH, et al. A case of non-functioning huge adrenocortical carcinoma extending into inferior vena cava and right atrium. *J Korean Med Sci.* 2006; 21 (3): 572-6.
7. Chiappini B, Savini C, Marinelli G, Suarez SM, Di Eusanio M, Fiorani V, et al. Cavoatrial tumor thrombus: single-stage surgical approach with profound hypothermia and circulatory arrest, including a review of the literature. *J Thorac Cardiovasc Surg.* 2002; 124 (4): 684-8.
8. Belis JA, Levinson ME, Pae WE Jr. Complete radical nephrectomy and vena caval thrombectomy during circulatory arrest. *J Urol.* 2000; 163 (2): 434-6.
9. Stewart JR, Carey JA, McDougal WS, Merrill WH, Koch MO, Bender HW Jr. Cavoatrial tumor thrombectomy using cardiopulmonary bypass without circulatory arrest. *Ann Thorac Surg.* 1991; 51 (5): 717-21.
10. Haferkamp A, Bastian PJ, Jakobi H, Pritsch M, Pfitzenmaier J, Albers P, et al. Renal cell carcinoma with tumor thrombus extension into the vena cava: prospective long-term followup. *J Urol.* 2007; 177 (5): 1703-8.
11. Staehler G, Brkovic D. The role of radical surgery for renal cell carcinoma with extension into the vena cava. *J Urol.* 2000; 163 (6): 1671-5.
12. Locali RF, Buffolo E, Palma JH. Use of aprotinin in thoracic aortic operations associated with deep hypothermic circulatory arrest: a meta-analysis. *Braz J Cardiovasc Surg.* 2006; 21 (4): 377-85.
13. Vaidya A, Ciancio G, Soloway M. Surgical techniques for treating a renal neoplasm invading the inferior vena cava. *J Urol.* 2003; 169 (2): 435-44.
14. Cerwinka WH, Ciancio G, Salerno TA, Soloway MS. Renal cell cancer with invasive atrial tumor thrombus excised off-pump. *Urology.* 2005; 66 (6): 1319.
15. Trombetta C, Liguori G, Bucci S, Benvenuto S, Garaffa G, Belgrano E. Evaluation of tumor thrombi in the inferior vena cava with intraoperative ultrasound. *World J Urol.* 2007; 25 (4): 381-4.
16. Wotkowicz C, Libertino JA, Sorcini A, Mourtzinou A. Management of renal cell carcinoma with vena cava and atrial thrombus: minimal access vs median sternotomy with circulatory arrest. *BJU Int.* 2006; 98 (2): 289-97.
17. Klatte T, Pantuck AJ, Riggs SB, Kleid MD, Shuch B, Zomorodian N, et al. Prognostic factors for renal cell carcinoma with tumor thrombus extension. *J Urol.* 2007; 178 (4 Pt 1): 1189-95.
18. Locali RF, Buffolo E, Catani R. Radial artery versus saphenous vein to myocardial revascularization: meta-analysis (there is no statistically significant difference). *Braz J Cardiovasc Surg.* 2006; 21 (3): 255-61.
19. Ngaage DL, Sharpe DA, Prescott S, Kay PH. Safe technique for removal of extensive renal cell tumors. *Ann Thorac Surg.* 2001; 71 (5): 1679-81.
20. Kim HL, Zisman A, Han KR, Figlin RA, Belldegrin AS. Prognostic significance of venous thrombus in renal cell carcinoma. Are renal vein and inferior vena cava involvement different? *J Urol.* 2004; 171 (2 Pt 1): 588-91.
21. Sweeney P, Wood CG, Pisters LL, Slaton JW, Vaporciyan A, Munsell M, et al. Surgical management of renal cell carcinoma associated with complex inferior vena caval thrombi. *Urol Oncol.* 2003; 21 (5): 327-33.