

Punção estromal anterior na descompensação corneana secundária à iridosquise - Relato de caso e revisão da literatura

Anterior stromal puncture in bullous keratopathy secondary to iridoschisis - Case report and literature review

Bruno Machado Fontes¹
Lênio Souza Alvarenga²
Luís Antonio Vieira²
Luciene Barbosa de Souza³
Denise de Freitas⁴

RESUMO

Descrevemos o tratamento da descompensação localizada do endotélio corneano secundária à iridosquise primária utilizando a punção estromal anterior em uma paciente de 81 anos. O exame ocular revelou iridosquise inferior no olho direito, com edema corneano localizado no local de contato entre as fibras irianas e o endotélio corneano. Foi realizada a fotocoagulação com laser de argônio das fibras irianas em contato com o endotélio, sem melhora do quadro clínico. Optou-se por realizar a punção estromal anterior, com resolução total da sintomatologia. Assim, sugerimos que a punção estromal anterior deve ser considerada uma opção terapêutica no controle da sintomatologia da descompensação corneana localizada secundária à iridosquise. Foi feita uma revisão da literatura sobre tratamentos paliativos para descompensação endotelial.

Descritores: Córnea; Endotélio da córnea; Doenças da íris; Assistência paliativa; Edema; Relato de caso

INTRODUÇÃO

A iridosquise é uma anormalidade incomum na qual há dissolução localizada do estroma iriano⁽¹⁾ com posterior separação em duas camadas e desestruturação da camada anterior, causando a formação de fibras⁽²⁾ que ficam soltas na câmara anterior. Geralmente é bilateral, ocorre mais em idosos e tem uma apresentação setorial com uma inexplicada predileção pela porção inferior da íris⁽³⁾. Não há formação de buracos irianos e a pupila apresenta-se centrada e reagente aos estímulos⁽³⁾. Associação com glaucoma ocorre em aproximadamente 50% dos casos, sendo mais comum o glaucoma de ângulo estreito⁽¹⁻⁵⁾. Casos relatados na literatura associam a iridosquise ainda à idade avançada, córnea *guttata*, ceratocorne, disfunção endotelial, traumas, anormalidades congênitas e ceratite intersticial por sífilis^(1,3-9). A iridosquise pode estar associada aos sintomas decorrentes da descompensação endotelial^(1-2,4-5,9).

Dentre outros, são propostos na literatura como tratamentos paliativos para a perda da função endotelial, com conseqüente ceratopatia bolhosa, a punção estromal anterior⁽¹⁰⁻¹³⁾, o uso de lentes de contato terapêuticas⁽¹⁴⁻¹⁷⁾, uso tópico de substâncias hiperosmóticas como solução salina a 5%⁽¹¹⁾, cauterização da camada de Bowman⁽¹¹⁾, ceratectomia fototerapêutica (PTK) com o uso do excimer laser⁽¹⁷⁻²⁰⁾, realização de recobrimento conjuntival⁽²¹⁻²²⁾, transplante de membrana

Trabalho realizado no Setor de Doenças Externas Oculares e Córnea; Departamento de Oftalmologia da Universidade Federal de São Paulo - UNIFESP.

¹ Médico - Residente do Departamento de Oftalmologia da Universidade Federal de São Paulo - UNIFESP.

² Doutor em Oftalmologia e médico colaborador do Setor de Doenças Externas Oculares e Córnea, Departamento de Oftalmologia da Universidade Federal de São Paulo - UNIFESP.

³ Doutora em Oftalmologia, professora do curso de Pós-Graduação em Oftalmologia e chefe do Setor de Doenças Externas Oculares e Córnea, Departamento de Oftalmologia da Universidade Federal de São Paulo - UNIFESP.

⁴ Livre-Docente em Oftalmologia e professora do curso de Pós-Graduação em Oftalmologia, Departamento de Oftalmologia da Universidade Federal de São Paulo - UNIFESP.

Endereço para correspondência: Bruno Machado Fontes
Rua Botucatu, 822 São Paulo (SP) CEP 04023-000
E-mail: brunofontes@oftalmo.epm.br

Recebido para publicação em 23.09.2002
Aceito para publicação em 06.03.2003

amniótica⁽²³⁻²⁴⁾ e transplante lamelar⁽²⁵⁻²⁶⁾, sendo o transplante penetrante de córnea considerado o único tratamento definitivo^(17-19,22,27).

A punção estromal anterior é usada com sucesso no tratamento de erosões epiteliais recorrentes e na ceratopatia bolhosa⁽¹⁰⁻¹²⁾, principalmente quando as lesões são localizadas e não se encontram no eixo visual. O mecanismo de ação exato não é totalmente conhecido, sendo o mais provável a indução de cicatrização, adesão epitelial e fibrose subepitelial criando uma barreira à formação das bolhas, o que impede a ruptura das mesmas e a exposição das terminações nervosas⁽¹⁰⁻¹³⁾.

No caso relatado propomos a realização da punção estromal anterior como tratamento alternativo e eficaz no alívio dos sintomas decorrentes da descompensação endotelial localizada secundária à iridosquise.

RELATO DE CASO

Paciente de 81 anos do sexo feminino, branca, compareceu ao ambulatório de doenças externas oculares e córnea do Departamento de Oftalmologia da UNIFESP com queixa de baixa acuidade visual em ambos os olhos, dor e sensação de corpo estranho no olho direito há 3 meses.

O exame inicial mostrou acuidade visual com a melhor correção de conta dedos a 2 metros em olho direito e 0,3 em olho esquerdo. As anormalidades reveladas pela biomicroscopia (Figura 1) foram *guttata* na córnea central (escavações circulares, amareladas e reflexivas com pigmentos finos na superfície endotelial com aspecto de "placa batida") e catarata nuclear em ambos os olhos. No olho direito verificou-se também hiperemia conjuntival leve difusa, edema corneano principalmente inferior com dobras no estroma posterior, nevasos superficiais, bolhas epiteliais com ceratite ponteada, presença de iridosquise na região inferior da íris com cordoalhas livres

tocando o endotélio corneano e deposição de restos de material iriano. A pressão intra-ocular e a fundoscopia mostraram-se dentro dos parâmetros da normalidade em ambos os olhos.

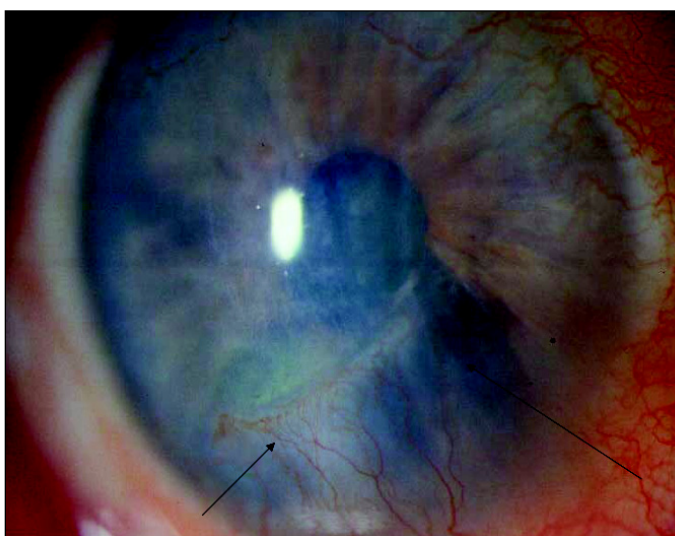
A biomicroscopia ultra-sônica (UBM) do olho direito identificou câmara anterior rasa (profundidade central de 1,76 mm), com fibras irianas livres. A córnea mostrou espessura central de 804 micra com descontinuidade endotelial (Figura 2).

Foi realizada fotocoagulação das fibras irianas que estavam em contato com o endotélio corneano com laser de argônio (30 disparos de 250 µm, 0,75 W e 0,2 seg de duração) objetivando coagular e retraindo as fibras irianas que tocavam o endotélio. A paciente retornou após 2 semanas sem melhora da sintomatologia apesar de não apresentar mais, à biomicroscopia, toque entre as fibras irianas e o endotélio.

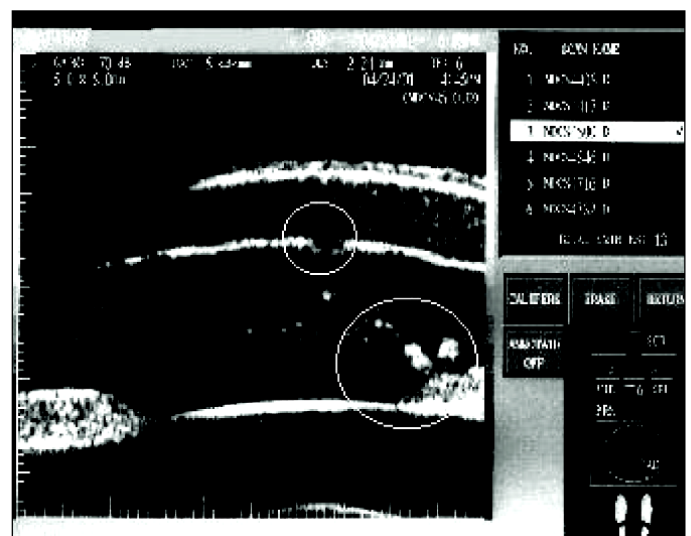
Optou-se então por realizar a punção estromal anterior na região edemaciada, conforme descrito por Gomes et al⁽¹⁰⁾: instilou-se uma gota de proparacaina a 0,5 % e com o auxílio da lâmpada de fenda foram realizadas múltiplas (aproximadamente 100) punções não confluentes no estroma anterior da região acometida, usando uma agulha estéril (calibre 25). Após o procedimento foi colocada lente de contato terapêutica e prescrito colírio antibiótico (Ofloxacino 0,3%) 3 vezes ao dia até o retorno. Após uma semana a lente de contato foi retirada, e ao exame biomicroscópico não se detectou presença de bolhas epiteliais sendo observada diminuição da neovascularização corneana. A paciente permaneceu assintomática desde então, tendo sido completados 3 meses de seguimento. A opacidade corneana não foi alterada, assim como a acuidade visual inicial.

DISCUSSÃO

A patogênese da iridosquise primária não é totalmente esclarecida, sendo comumente considerada uma atrofia relacionada à



Biomicroscopia inicial mostrando iridosquise inferior (seta longa) e edema corneano (seta curta)



Biomicroscopia ultra-sônica mostrando fibras irianas livres na câmara anterior (círculo maior) e descontinuidade endotelial (círculo menor)

idade e sem predileção por sexo^(1-2,9). Duke-Elder⁽⁴⁾ a relacionou à uma “morte natural de tecidos velhos”. Estudos realizados não demonstraram anormalidades vasculares, sendo as alterações estromais provavelmente não decorrentes de isquemia⁽¹⁾.

Entre os diagnósticos diferenciais encontramos as síndromes Irido - Corneanas (“ICE Syndromes”), disgenesias mesodérmicas córneo-irianas e iridosquise traumática^(3,5,8). Todos estes diagnósticos foram descartados na paciente descrita neste relato, através da história, quadro clínico e exames complementares, sendo a mesma classificada como iridosquise primária.

Alterações corneanas relacionadas à iridosquise primária são incomuns, havendo poucos relatos na literatura de sua associação com ceratopatia bolhosa e cornea guttata^(1,5,9). É descrita a correlação topográfica, sendo a parte inferior da córnea na área da iridosquise a primeira a sofrer alteração⁽³⁾, provavelmente devido ao contato constante das fibras irianas com o endotélio corneano levando à sua descompensação.

No caso apresentado, as queixas da paciente de sensação de corpo estranho são compatíveis com o quadro clínico apresentado de ceratopatia bolhosa. A presença de córnea *guttata* bilateral, porém com iridosquise unilateral e edema corneano localizado (correspondendo à região de toque íris/endotélio), indicam que a causa da descompensação provavelmente foi o contato por tempo prolongado entre as fibras irianas e o endotélio corneano.

O tratamento realizado com a fotocoagulação das fibras irianas em contato com o endotélio não resultou em melhora clínica, mesmo tendo sucesso em eliminar o contato entre estas estruturas. O fato de a paciente não apresentar melhora clínica e tampouco biomicroscópica após a fotocoagulação das fibras irianas não sugere, como poderia se supor a princípio, que este procedimento não tenha utilidade. Deve-se ressaltar que considerando a hipótese de descompensação endotelial traumática, a resolução total das alterações só seria possível se tal intervenção ocorresse antes do dano irreversível da função endotelial ter ocorrido. Assim, nesta paciente, a fotocoagulação pode ter sido realizada após lesão importante da função endotelial, mas o procedimento pode ter evitado lesão ainda pior. Pode-se supor ainda, que o tempo entre os dois procedimentos não foi o suficiente para uma eventual expansão das células endoteliais com melhora do edema. No entanto, como a paciente apresentava queixas importantes e quadro clínico de descompensação endotelial, optamos por realizar a punção estromal anterior uma vez que este procedimento parece não interferir com a evolução endotelial⁽¹⁰⁾. A contribuição da fotocoagulação das fibrilas da íris no controle da sintomatologia da descompensação corneana, descrita pela primeira vez na literatura no presente estudo, ainda não está estabelecida e necessitará de trabalhos adicionais.

A punção estromal anterior é um método simples, barato, seguro e efetivo no tratamento sintomático da ceratopatia bolhosa⁽¹⁰⁻¹²⁾. O prognóstico em um eventual transplante de córnea futuro não é alterado e os pacientes na maioria das vezes apresentam melhora da sintomatologia dolorosa, podendo no entanto haver decréscimo da acuidade visual⁽¹⁰⁻¹¹⁾. Este método foi selecionado para o tratamento da paciente relatada pela

baixa complexidade e alta eficácia em eliminar os sintomas da ceratopatia bolhosa secundária a outras patologias⁽¹⁰⁻¹¹⁾. Não há, entretanto, descrição deste método para o tratamento paliativo da descompensação endotelial secundária à iridosquise primária. As outras possibilidades terapêuticas são descritas a seguir, ressaltando-se que para estas também não há descrição de seus usos no tratamento da ceratopatia bolhosa secundária à iridosquise primária.

O uso de lentes de contato terapêuticas fundamenta-se na aplicação de curativos diretamente sobre a superfície ocular⁽¹⁴⁻¹⁶⁾. Estão indicadas como opção no tratamento paliativo da ceratopatia bolhosa, proporcionando alívio dos sintomas e facilitando a cicatrização epitelial. No entanto, seu uso constante está associado com várias complicações entre as quais neovascularização corneana (o que é fator de risco para rejeição de um eventual transplante corneano), piora do edema, ceratites infecciosas e conjuntivite papilar gigante^(14-16,28). Necessita de visitas médicas e trocas regulares além de profilaxia antibiótica constante, o que encarece o tratamento⁽¹⁴⁻¹⁶⁾.

A eletrocauterização da camada de Bowman é um método efetivo no controle dos sintomas relacionados à ceratopatia bolhosa, porém pode induzir necrose epitelial, alterar a curvatura corneana (podendo influenciar o astigmatismo pós-transplante) tendo a lesão cicatrização mais lenta que a observada na punção estromal anterior⁽¹¹⁾.

O uso da ceratectomia fototerapêutica (PTK) vem sido relatado como tendo sucesso no manejo sintomático de pacientes com prognóstico pobre e sem indicação a um eventual transplante penetrante⁽¹⁷⁻²⁰⁾. Não se sabe ao certo seu mecanismo, sendo a hipótese de que há melhora da cicatrização com a remoção da membrana basal anormal. Pode haver indução de hipermetropia^(11,17-20).

O recobrimento conjuntival é um procedimento cirúrgico indicado no tratamento da ceratopatia bolhosa dolorosa em olhos com baixo potencial visual onde o transplante penetrante de córnea não está indicado e terapias mais simples como uso de lentes de contato terapêuticas ou a punção estromal anterior não obtiveram êxito⁽²¹⁻²²⁾. Apresenta como potenciais complicações a perfuração conjuntival, retração do retalho, hemorragia, ptose, cistos mucosos epiteliais e lesão das células tronco do limbo⁽²¹⁻²²⁾.

O transplante de membrana amniótica é uma boa opção cirúrgica, obtendo sucesso no alívio doloroso da ceratopatia bolhosa. No entanto, precisa de pessoal treinado na coleta e processamento da mesma o que encarece o tratamento, além da obrigatoriedade de ser feito em ambiente cirúrgico por cirurgião familiarizado com a técnica⁽²³⁻²⁴⁾.

Há poucos relatos na literatura sobre transplante lamelar no tratamento da descompensação corneana⁽²⁵⁻²⁶⁾, sendo descrito como para olhos sem prognóstico visual.

No caso descrito a punção estromal anterior se mostrou uma boa alternativa havendo melhora dos sintomas e manutenção da acuidade visual. O procedimento se mostrou seguro e eficaz. A paciente mantém-se assintomática, tendo completado seguimento de 3 meses.

AGRADECIMENTOS

Fabio Dante Garcia e Solange Higashitani.

ABSTRACT

To describe the treatment of localized bullous keratopathy secondary to iridoschisis with anterior stromal puncture in a 81-year-old female with iridoschisis and localized corneal edema, in whom anterior stromal puncture was performed. Ocular examination showed inferior iridoschisis in the right eye, with localized edema in the area of contact between the fibers and the endothelium. Photocoagulation of the fibers was performed but no biomicroscopic changes were observed. Anterior stromal puncture was performed and a complete resolution of symptoms was observed. We suggest that anterior stromal puncture should be considered as an option to reduce the symptoms of patients with localized corneal edema secondary to iridoschisis. Review of the literature about palliative treatments for bullous keratopathy was also performed.

Keywords: Cornea; Endothelium corneal; Iris diseases; Palliative care; Edema; Case report

REFERÊNCIAS

1. Rodrigues MC, Spaeth GL, Krachmer JH, Laibson PR. Iridoschisis associated with glaucoma and bullous keratopathy. *Am J Ophthalmol* 1983;95:73-81.
2. Agrawal S, Agrawal J, Agrawal TP. Iridoschisis associated with lens subluxation. *J Cataract Refract Surg* 2001;27:2044-6.
3. Pearson PA, Amrien JM, Baldwin LB, Smith TJ. Iridoschisis associated with syphilitic interstitial keratitis. *Am J Ophthalmol* 1989;107:88-90.
4. Duke-Elder S. Disease of the uveal tract. In: Duke-Elder S, editor. *System of ophthalmology*. St Louis: Mosby; 1966.
5. Weseley AC, Freeman WR. Iridoschisis and the corneal endothelium. *Ann Ophthalmol* 1983;15:955-9.
6. Eiferman RA, Law M, Lane L. Iridoschisis and keratoconus [commented on *Cornea* 1994;13:545-6]. *Cornea* 1994;13:78-9.
7. Danias J, Aslanides JM, Eichenbaum JW, Silverman RH, Reinstejn DZ, Coleman DJ. Iridoschisis: high frequency ultrasound imaging. Evidence for a genetic defect? *Br J Ophthalmol*. 1996;80:1063-7.
8. Hersh PS. Iridoschisis following penetrating keratoplasty for keratoconus. *Cornea* 1994;13:545-6.
9. Streiff EB, Faggioni R, Scouras J. Iridoschisis familial compliqué de cornea guttata. *Ophthalmologica* 1974;169:411-5.
10. Gomes JA, Haraguchi DK, Zambrano DU, Izquierdo Jr L, Cunha MC, Freitas D. Anterior stromal puncture in the treatment of bullous keratopathy: six-month follow-up. *Cornea* 2001;20:570-2.
11. Cormier G, Brunette I, Boisjoly HM, LeFrançois M, Shi ZH, Guertin MC. Anterior stromal punctures for bullous keratopathy. *Arch Ophthalmol* 1996;114:654-8.
12. Sridhar MS, Vemuganti GK, Bansal AK, Rao GN. Anterior stromal puncture in bullous keratopathy: a clinicopathologic study. *Cornea* 2001;20:573-9.
13. Hsu JKW, Rubinfeld RS, Barry P, Jester JV. Anterior stromal puncture - immunohistochemical studies in human corneas. *Arch Ophthalmol* 1993;111:1057-63.
14. McDermott ML, Chandler JW. Therapeutic uses of contact lenses. *Surv Ophthalmol* 1989;33:381-94.
15. Stein HA, Freeman MI, Stein RM, Maund LD. *CLAO - Residents contact lens Curriculum Manual 2nd ed*. New York: CLAO; 1999.
16. Bechara SB, Kara-José N. Lentes de contato terapêuticas. In: Belfort Jr R, Kara-José N. *Cornea clínica - cirúrgica*. São Paulo: Roca; 1997. p. 443-8.
17. Thomann U, Meier-Gibbons F, Schipper I. Phototherapeutic keratectomy for bullous keratopathy. *Br J Ophthalmol* 1995;79:335-8.
18. Thomann U, Niesen U, Schipper I. Successful phototherapeutic keratectomy for recurrent erosions in bullous keratopathy. *J Refract Surg* 1996;12:S290-2.
19. Maini R, Sullivan L, Snibson GR, Taylor HR, Loughnan MS. A comparison of different depth ablations in the treatment of painful bullous keratopathy with phototherapeutic keratectomy. *Br J Ophthalmol* 2001;85:912-5.
20. Lin PY, Wu CC, Lee SM. Combined phototherapeutic keratectomy and therapeutic contact lens for recurrent erosions in bullous keratopathy. *Br J Ophthalmol* 2001;85:908-11.
21. Alino AM, Perry HD, Kanellopoulos AJ, Donnenfeld ED, Rahn EK. Conjunctival flaps [commented on *Ophthalmology* 1999;106:210-1]. *Ophthalmology* 1998;105:1120-3.
22. Wang MX, Karp CL, Selkin RP, Azar DT. Corneal and conjunctival surgery. In: Yanoff M, Duker JS. *Ophthalmology*. Philadelphia: Mosby International; 1999. p.12-8.
23. Mejía LF, Santamaría JP, Acosta C. Symptomatic management of postoperative bullous keratopathy with nonpreserved human amniotic membrane. *Cornea* 2002;21:342-5.
24. Pires RT, Tseng SC, Prabhasawat P, Puangsricharern V, Maskin SL, Kim JC, et al. Amniotic membrane transplantation for symptomatic bullous keratopathy. *Arch Ophthalmol* 1999;117:1291-7.
25. Melles GRJ, Lander F, Beekhuis WH, Remeijer L, Binder PS. Posterior lamellar keratoplasty for a case of pseudophakic bullous keratopathy. *Am J Ophthalmol* 1999;127:340-1.
26. Koenig SB. Annular keratotomy for the treatment of painful bullous keratopathy. *Am J Ophthalmol* 1996;121:93-4.
27. Cosar CB, Sridhar MS, Cohen EJ, Held EL, Alvim PTS, Rapuano CJ, et al. Indications for penetrating keratoplasty and associated procedures, 1996-2000. *Cornea* 2002;21:148-51.
28. Luchs JI, Cohen EJ, Rapuano CJ, Laibson PR. Ulcerative keratitis in bullous keratopathy. *Ophthalmology* 1997;104:816-22.

**Ao enviar um artigo para publicação,
leia ATENTAMENTE as instruções para autores,
constante no final de cada fascículo.**