

## Pericondrite por piercing: relato de casos e revisão da literatura

## Ear piercing perichondritis: case reports and literature review

Ernesto N. Takahashi<sup>1</sup>, Adriana G. Chaves<sup>2</sup>,  
Fernanda Akaki<sup>2</sup>, Anne K.S.L.Nunes<sup>1</sup>, Maria  
Carmela C.Boccalini<sup>3</sup>, Cícero Matsuyama<sup>4</sup>

Palavras-chave: pericondrite, *piercing*, alergia a níquel.  
Key words: perichondritis, ear piercing, nickel allergy.

### Resumo / Summary

**A** pericondrite é uma infecção que envolve o pericôndrio do pavilhão auricular. Desencadeada pelo *piercing*, é secundária a uma reação alérgica ao níquel. O diagnóstico é essencialmente clínico, porém a realização de cultura e antibiograma é fundamental. Os patógenos freqüentemente envolvidos são germes Gram negativos (*Pseudomonas aeruginosa*). Os autores apresentam 3 casos de pericondrite por *piercing* atendidos no ambulatório de otorrinolaringologia e realizam uma revisão da literatura.

**A**uricular perichondritis is a complication related to ear piercing, caused by the hypersensitivity to nickel. The diagnosis is essentially based on clinical findings. The most pathogen frequently involved is *Pseudomonas aeruginosa*. Culture is important to determine the antibiotic susceptibility. We report 3 cases of ear piercing associated perichondritis and present a literature review.

<sup>1</sup> Médicos otorrinolaringologistas do Hospital Cema.

<sup>2</sup> Médicas residentes de Otorrinolaringologia do Hospital Cema.

<sup>3</sup> Médica Preceptora da Residência Médica de Otorrinolaringologia do Hospital Cema.

<sup>4</sup> Coordenador da Residência Médica em Otorrinolaringologia do Hospital Cema. Mestre e Doutor pela EPM/UNIFESP. Trabalho apresentado no 36º Congresso Brasileiro de Otorrinolaringologia, novembro de 2002, Florianópolis Hospital Cema-São Paulo-Brasil.

Endereço para correspondência: Cema Hospital Especializado A/C Dra. Adriana Gonzaga – Rua do Oratório 1369 Mooca São Paulo Brasil 03117-001  
Tel (0xx11) 6602-4000 r.4225 – E-mail: adrichaves@bol.com.br

Artigo recebido em 10 de abril de 2003. Artigo aceito em 13 de maio de 2003.

---

## INTRODUÇÃO

---

As pericondrites são infecções de evolução lenta localizadas na cartilagem auricular e resultam em lacerações, contusões, cirurgias ou outras afecções.

A pericondrite do pavilhão auricular induzida pelo *piercing* vem se constituindo em uma afecção freqüente principalmente entre os jovens.<sup>1-4</sup>

Os primeiros sinais e sintomas surgem dias a semanas após a colocação do *piercing*. Os pacientes apresentam dor intensa, eritema, edema e endurecimento.<sup>1,3,5-8</sup>

O agente etiológico mais encontrado na pericondrite por *piercing* é a *Pseudomonas aeruginosa* e a sua inoculação decorre da exposição do pericôndrio e das cartilagens do pavilhão, durante ou após o procedimento.<sup>1,2,4-6</sup> Outras bactérias podem também estar associadas, principalmente o *Staphylococcus aureus*.<sup>1,2,8,9</sup>

As principais complicações são: dermatite de contato e reação de hipersensibilidade ao níquel.<sup>2,6,7,9-12</sup>

É imperiosa a investigação etiológica através da cultura e antibiograma da secreção.<sup>1</sup>

O tratamento consiste em drenagem cirúrgica, antibioticoterapia e antiinflamatório sistêmico.

O presente estudo relata 3 casos de pericondrite por *piercing* atendidos no ambulatório de Otorrinolaringologia do Hospital Cema.

---

## RELATO DE CASOS

---

### Caso 1

D. M. C., 15 anos, feminino, branca, com *piercing* em orelha direita há 14 dias.

Há 10 dias passou a apresentar dor local, eritema e edema progressivos. Há 4 dias iniciou antibioticoterapia com Cefalexina via oral. Há 2 dias apresentou piora do quadro com drenagem espontânea de secreção purulenta. (Figura 1)

Atendida em nosso serviço, foi realizada punção com coleta de secreção purulenta, sendo encaminhada para cultura e antibiograma. Foi realizada drenagem cirúrgica com debridamento de tecido necrótico e colocação de dreno de Penrose. Iniciada antibioticoterapia endovenosa com Ciprofloxacina e antiinflamatório esteroidal. Paciente evoluiu com melhora do quadro, recebendo alta hospitalar (48 horas) e mantido tratamento via oral com Ciprofloxacina 500mg de 12 em 12 horas, por 10 dias.

No retorno ambulatorial foi observada mínima deformidade cicatricial.

A cultura demonstrou presença de *Pseudomonas aeruginosa*.

### Caso 2

D. H., 15 anos, feminino, branca, com *piercing* em orelha direita há 9 dias.

Há cinco dias passou a apresentar dor local, edema e

abaulamento em borda superior da hélice, mesmo em uso de Cefalexina há 4 dias. (Figura 2)

Procurou nosso serviço, onde foi realizada punção com coleta de secreção purulenta, a qual foi encaminhada para cultura e antibiograma.

Procedeu-se a drenagem cirúrgica com debridamento de tecido necrótico e colocação de dreno de Penrose. Internada e iniciada antibioticoterapia com Ciprofloxacina 500mg de 12 em 12 horas e antiinflamatório esteroidal. Apresentou boa evolução, recebendo alta hospitalar em 48 horas. Mantido tratamento com Ciprofloxacina via oral por 10 dias.

No acompanhamento ambulatorial nenhuma deformidade cicatricial foi observada.

A cultura demonstrou presença da *Pseudomonas aeruginosa*.

### Caso 3

A. M. L., 14 anos, feminino, branca, atendida em nosso serviço com quadro intenso de edema, eritema, dor local e drenagem de secreção purulenta em orelha esquerda há 7 dias, após colocação de *piercing*. (Figura 3)

Foi realizada drenagem cirúrgica (material enviado para cultura e antibiograma). Iniciada antibioticoterapia oral com Ciprofloxacina 500mg de 12 em 12 horas por 10 dias.

Paciente apresentou boa recuperação, não demonstrando deformidades cicatriciais.

A cultura foi positiva para *Pseudomonas aeruginosa*.

---

## DISCUSSÃO

---

A descrição do primeiro caso de pericondrite por *Pseudomonas aeruginosa*, após colocação de *piercing* é recente. Geralmente ocorre nos meses quentes (verão), em que a perspiração corporal é excessiva prejudicando a cicatrização e predispondo à infecção.<sup>2,4,10</sup> A ausência de suprimento arterial exuberante no tecido cartilaginoso contribui para a perpetuação do processo infeccioso.<sup>2,4,8</sup>

As possíveis complicações ocorrem entre dias a semanas (em média: 1 semana).<sup>2,4,7</sup>

As complicações podem ser: locais (cistos, edema, granuloma, hematoma, deformidades, lipoma e abscesso) ou sistêmicas (choque tóxico, osteomielite, condrite, glomerulonefrite difusa aguda-GNDA e linfadenopatia cervical superficial).<sup>1-3,6,9,13</sup>

O principal material responsável pela reação de hipersensibilidade ao *piercing* parece ser o níquel.<sup>7,11-13</sup> Ele induz fenômenos alérgicos contribuindo na formação de um complexo níquel-proteína capaz de desencadear uma resposta imunológica.<sup>12</sup> Diversos autores apontam o ouro como sendo o segundo material envolvido.<sup>2,6,7,12</sup>

O diagnóstico é essencialmente clínico, devendo se realizar cultura e antibiograma da secreção. As culturas geralmente revelam bactérias Gram negativas, sendo a *Pseudomonas aeruginosa* a mais prevalente.

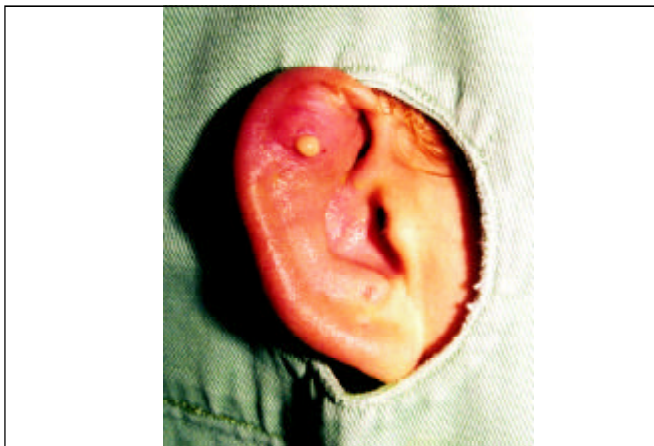

Figura 1.

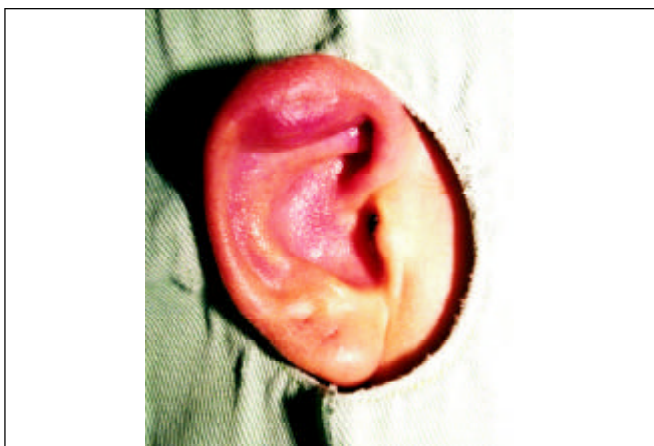


Figura 2.

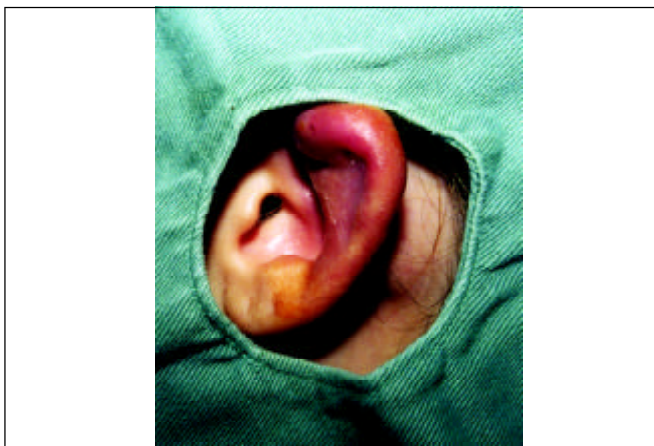


Figura 3.

O tratamento clínico compreende a utilização de antimicrobianos (Cefalosporinas – Ceftazidima – Quinolonas) visando à erradicação da *Pseudomonas aeruginosa*.<sup>1,2,4,8,10</sup>

A internação hospitalar e a terapêutica endovenosa deve ser considerada nos casos refratários.<sup>2,10</sup>

A utilização do álcool isopropílico a 70% e a solução iodada na profilaxia demonstraram-se eficazes na assepsia local.<sup>2,6,8,10</sup>

A realização de ampla incisão cirúrgica com a remoção de tecido necrótico é determinante no aspecto cicatricial, evitando deformidades.<sup>2,4,8,10</sup> A seqüela mais freqüente é a deformidade do pavilhão auricular, que apresenta aspecto característico de “couve-flor”.<sup>1-3,5</sup>

A pericondrite por *piercing* apresenta grande morbidade evoluindo para complicações em até 35% dos pacientes, segundo Simplot e Hoffman.<sup>3</sup>

Devido ao risco de deformidades estéticas foi instituída terapia antimicrobiana imediata, drenagem cirúrgica e cuidados locais.

#### COMENTÁRIOS FINAIS

A utilização do *piercing* está relacionada a sérias complicações, principalmente em locais de baixo suprimento vascular (cartilagem auricular). Em nossa experiência e na literatura, o material envolvido na reação de sensibilização é o níquel. O tratamento é baseado na antibioticoterapia oral e endovenosa nos casos não responsivos a terapêutica oral. A drenagem cirúrgica é imperiosa na presença de abscesso pericondrial. É importante que o otorrinolaringologista realize precocemente o diagnóstico e o tratamento efetivo a fim de minimizar as deformidades estéticas.

#### REFERÊNCIAS BIBLIOGRÁFICAS

1. Cossette JE. High Ear-Piercing. Otolaryngology- Head and Neck Surgery 1993; 107: 967-8.
2. Cumberworth VL, Hogarth TB. Hazards of ear-piercing procedures which traverse cartilage: a report of *Pseudomonas* perichondritis and review of other complications. BJCP 1990; 44 (11): 512-3.
3. Hanif J et al. High ear piercing and the rising incidence of perichondritis of the pinna. BMJ 2001; 322: 906-7.
4. Hendricks W M. Complications of Ear Piercing: Treatment and Prevention. CUTIS 1991; 48: 386-94.
5. Landeck A, Newman N, Breadon J, Zahner S. A simple technique for ear piercing. Journal of the American Academy of Dermatology 1998; 39 (5): 795-6.
6. Matarasso SL, Glogau RG. Surgical Pearl: Ear piercing facilitated by magnetic earrings. Journal of the American Academy of dermatology 1994; 31 (3): 485-6.
7. More DR, Seidel JS, Bryan PA. Ear-piercing techniques as a cause of auricular chondritis. Pediatric Emergency Care 1999; 15 (3): 189-92.
8. Nakada T, Iijima M, Nakayama H, Maibach HI. Rôle of ear piercing in metal allergic contact dermatitis. Contact Dermatitis 1997; 36: 233-6.
9. Nielsen NH, Menne T. Nickel sensitization and ear piercing in a unselected Danish population. Contact Dermatitis 1993; 29: 16-21.
10. Rogero SO, Higa OZ, Saiki M, Correa V, Costa I. Cytotoxicity due to corrosion of ear piercing studs. Toxicology in vitro 2000; 14: 497-504.
11. Simplot TC, Hoffman HT. Comparison between cartilage and soft tissue ear piercing complications. American Journal of Otolaryngology 1998; 19 (5): 305-10.
12. Staley R, Fitzgibbon JJ, Anderson C. Auricular Infections Caused by High Ear Piercing in Adolescents. Pediatrics 1997; 99 (4): 610-1.
13. Widick MH, Coleman J. Perichondrial abscess resulting from a high ear-piercing-case report. Otolaryngology- Head and neck surgery 1992; 107: 803- 5.